



## A report of Feline Demodicosis in a Persian cat, for the first time in Iran

Sayyed Jafar Hasani<sup>1</sup> , Alaleh Rakhshanpour<sup>2</sup> , Ali-Asghar Tehrani<sup>3</sup> , Mehdi Behfar<sup>4</sup> , Awat Samiei<sup>3</sup> 

1. DVM student, Faculty of Veterinary Medicine, Urmia University, Urmia, Iran
2. Department of Internal Medicine and Clinical Pathology, Faculty of Veterinary Medicine, Urmia University, Urmia, Iran
3. Department of Pathobiology, Faculty of Veterinary Medicine, Urmia University, Urmia, Iran
4. Department of Surgery and Diagnostic Imaging, Faculty of Veterinary Medicine, Urmia University, Urmia, Iran

### ABSTRACT

**Background and Aim:** Demodex mites, minute parasites residing in hair follicles and sebaceous glands of mammals, including cats. Demodicosis is characterized by skin inflammation, hair loss, and pruritus (itching). In this report, a case of a 5-year-old male Persian cat with severe itching, significant anxiety, and several ecchymoses (bruises) in the skin of the back of the body was introduced to the teaching clinic of the Faculty of Veterinary Medicine, Urmia University. The present study was conducted to investigate the infection of the said cat with the *Demodex cati* pathogen.

**Materials and Methods:** A sample was taken from the affected skin area to diagnose the cause of skin lesions accurately. First, general anesthesia was induced through intravenous injection, and then a full-thickness skin biopsy was performed in the dorsal region of the chest between the shoulder blades. In the end, the skin was closed with separate simple sutures with 0.3 monofilament nylon thread (SUPA, Tehran, Iran.) was stitched.

**Results:** Histopathological examination of the biopsy samples showed severe invasion of *D. cati* mange on the skin. In this study, it was shown that Demodex mites (*D. cati*) are present in the lumen of most hair follicles and have caused the rupture of follicles in both the dermis and the surface of the epidermis.

**Conclusion:** Histopathology played a very important role in confirming the diagnosis, guiding treatment decisions and monitoring response to treatment. Finally, feline demodicosis, when properly diagnosed and managed, has a favorable prognosis, highlighting the importance of addressing underlying conditions that weaken the cat's immune system.

**Keywords:** Cat, *Demodex cati*, Iran

Received: 2024.06.15

Accept: 2024.08.16

Online Publish: 2024.09.11

### Corresponding Information:

Awat Samiei, Department of Pathobiology, Faculty of Veterinary Medicine, Urmia University, Urmia, Iran

Email: [A.samiei@urmia.ac.ir](mailto:A.samiei@urmia.ac.ir)



Copyright © 2023, This is an original open-access article distributed under the terms of the Creative Commons Attribution-noncommercial 4.0 International License which permits copy and redistribution of the material just in noncommercial usage with proper citation.

Year 1, Issue 2 (Spring-Summer) Bi-quarterly Journal of Animal Health and Infectious Diseases



## دو فصلنامه

## بهداشت و بیماری های عفونی دام

سال ۱، شماره ۲

صفحه مجله: <https://jahid.lu.ac.ir/>

## گزارش اولین نمونه آلودگی دمودیکوزیس در گربه نژاد پرشین در ایران

سید جعفر حسنی<sup>۱</sup>، آلاله رخشان پور<sup>۲</sup>، علی اصغر تهرانی<sup>۳</sup>، مهدی بهفر<sup>۴</sup>، آوات سمیعی<sup>۳</sup>

۱. فارغ التحصیل دکتری حرفه‌ای دامپزشکی، دانشکده دامپزشکی، دانشگاه ارومیه، ارومیه، ایران
۲. گروه داخلی و آسیب‌شناسی بالینی، دانشکده دامپزشکی، دانشگاه ارومیه، ارومیه، ایران
۳. گروه پاتوبیولوژی، دانشکده دامپزشکی، دانشگاه ارومیه، ارومیه، ایران
۴. گروه جراحی و تصویربرداری تشخیصی، دانشکده دامپزشکی، دانشگاه ارومیه، ارومیه، ایران

## چکیده

## زمینه و هدف:

جرب‌های دمودکس، انگل‌های ریزی هستند که در فولیکول‌های مو و غدد چربی پستانداران، از جمله گربه‌ها، زندگی می‌کنند. دمودیکوزیس با التهاب پوست، ریزش مو و خارش مشخص می‌شود. در این گزارش، یک نمونه گربه پرشین نر پنج‌ساله با خارش شدید، اضطراب زیاد و چندین اکیموز (کبودی) در پوست ناحیه پشتی بدن به کلینیک آموزشی دانشکده دامپزشکی دانشگاه ارومیه معرفی شد. مطالعه حاضر با هدف بررسی ابتلای گربه بالاگفت به پاتوژن دمودکس کتی انجام شد.

## مواد و روش‌ها:

برای تشخیص دقیق علت ضایعات پوستی، نمونه‌ای از ناحیه آسیب‌دیده پوست گرفته شد. در ابتدا بی‌هوشی عمومی از طریق تزریق داخل وریدی القا شد و سپس بیوپسی پوستی با ضخامت کامل در ناحیه پشتی قفسه سینه بین کتف‌ها انجام شد و در انتها پوست با بخیه‌های ساده جداگانه با نخ نایلون مونوفیلامنت ۰/۳ (SUPA، تهران، ایران) بخیه زده شد.

## یافته‌ها:

معاینه هیستوپاتولوژیک نمونه‌های بیوپسی، هجوم شدید جرب‌های *Demodex cati* را به پوست نشان داد. در این مطالعه نشان داده شد که جرب‌های *Demodex (D. cati)* در لومن بیشتر فولیکول‌های مو وجود دارند و باعث پارگی فولیکول‌ها در هردو درم و سطح اپیدرم شده‌اند.

## نتیجه گیری:

هیستوپاتولوژی نقش بسیار مهمی در تأیید تشخیص، هدایت تصمیمات درمانی و پایش پاسخ به درمان داشت. در نهایت اینکه دمودیکوزیس گربه‌ای، زمانی که به‌درستی تشخیص داده و مدیریت شود، پیش‌آگهی مطلوبی دارد و این نکته اهمیت برخورد با شرایط زمینه‌ای که سیستم ایمنی گربه را تضعیف می‌کند را برجسته می‌کند.

کلید واژه‌ها: گربه، *Demodex cati*، ایران

انتشار آنلاین: ۱۴۰۳/۰۶/۲۱

پذیرش: ۱۴۰۳/۰۵/۲۶

دریافت: ۱۴۰۲/۰۳/۲۶

اطلاعات نویسنده مسئول: آوات سمیعی، گروه پاتوبیولوژی، دانشکده دامپزشکی، دانشگاه ارومیه، ارومیه، ایران

Email: [A.samici@urmia.ac.ir](mailto:A.samici@urmia.ac.ir)

حق چاپ © ۲۰۲۳، این یک مقاله با دسترسی آزاد اصلی است که تحت شرایط

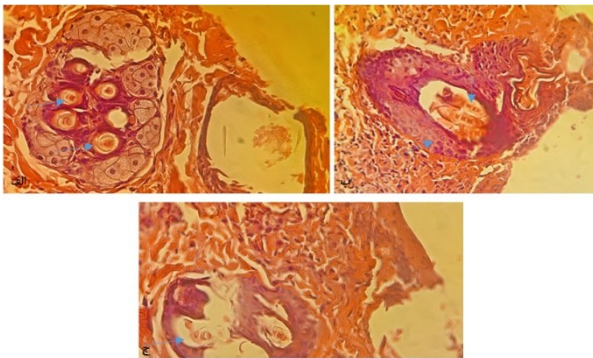


Creative Commons Attribution-noncommercial 4.0 International License توزیع شده است که اجازه کپی و توزیع مجدد

مطالب را فقط در استفاده غیرتجاری با استناد مناسب می‌دهد.

## مقدمه

بیوپسی پوستی با ضخامت کامل در ناحیه پشتی قفسه سینه بین کتف‌ها انجام شد و پوست با بخیه‌های ساده جداگانه با نخ نایلون مونوفیلامنت ۰/۳ (SUPA، تهران، ایران) بخیه زده شد. بررسی هیستوپاتولوژیک نمونه‌های بیوپسی نشان داد که جرب‌های Demodex (*D. cati*) در لومن بیشتر فولیکول‌های مو وجود دارند و باعث پری فولیکولیت، فولیکولیت و پارگی فولیکول‌ها در هردو درم و سطح اپیدرم می‌شوند. دژنراسیون هیدروپیک و آپوپتوزیس در سلول‌های اپیتلیال فولیکول مشاهده شد. همچنین نفوذ سلول‌های تک‌هسته‌ای در پوست وجود داشت. استفاده از کیت تشخیصی سریع FIV-FELV در این گربه نشان داد که این گربه برای FIV مثبت، اما برای FELV منفی است. FIV با ضعیف کردن سیستم ایمنی این گربه، فرصتی برای رشد و تکثیر جرب‌های Demodex در پوست این نمونه فراهم کرده بود (7)



شکل ۱: این نمودار، هجوم جرب‌های دمودکس را در گربه پنج‌ساله نر از نژاد پرشین با خارش شدید و ضایعات پوستی نشان می‌دهد. بررسی میکروسکوپی نمونه‌های بیوپسی نشان داد که جرب‌های دمودکس (*D. cati*) در بیشتر فولیکول‌های مو وجود دارند و باعث التهاب اطراف فولیکول‌ها (پری فولیکولیت)، التهاب داخل فولیکول‌ها (فولیکولیت) و پارگی فولیکول‌ها در هردو لایه عمیق پوست (درم) و سطح پوست می‌شوند. سلول‌های پوششی فولیکول‌های مو تورم و مرگ سلولی (دژنراسیون هیدروپیک و آپوپتوز) را نشان دادند و نفوذ سلول‌های ایمنی (سلول‌های تک‌هسته‌ای) به داخل پوست نیز مشاهده شد (الف، ب، ج)، (رنگ آمیزی هماتوکسیلین و ائوزین × ۴۰۰).

برای درمان نمونه یادشده، از داروی براوکتو (شرکت مرک، نیوجرسی، ایالات متحده) در دو نوبت با فاصله ۴۰ روز استفاده شد. علاوه بر این، قرص‌های ستیریزین (شرکت ایران ناژو، تهران، ایران) با دوز ۱۰۰ میلی‌گرم به‌ازای هر کیلوگرم از وزن بدن، هر ۱۲ ساعت یک‌بار به‌مدت یک ماه تجویز شد و شربت سفالکسین (شرکت اکسیر، تهران، ایران) با دوز ۲۰۰۰ میلی‌گرم به‌ازای هر کیلوگرم از وزن بدن، هر ۱۲ ساعت یک‌بار به‌مدت یک هفته. ترکیب این درمان‌ها منجر به بهبود کامل حیوان با رویش مجدد موهای قابل مشاهده بر روی پوست و کاهش خارش و استرس حیوان شد (شکل ۲).

دمودیکوزیس بیماری پوستی‌ای است که در اثر جرب‌هایی از جنس Demodex (راسته آکاریفرم - خانواده Demodecidae) ایجاد می‌شود. دمودیکوزیس گربه وضعیتی غیرمعمول و نادر است که به سه گونه جرب دمودکس (*D. cati*، *D. gatoi*) و گونه‌ای بدون نام که در مقالات تحقیقاتی مختلف یاد شده است) نسبت داده می‌شود (1). این جرب‌ها تمایل شدیدی به میزبان‌های خاصی نشان می‌دهند و محل زندگی آن‌ها بسته به گونه متفاوت است. برای نمونه، *D. gatoi* در لایه اپیدرم (لایه بیرونی پوست) یافت می‌شود، در حالی که *D. cati* در فولیکول‌های مو زندگی می‌کند (2, 3). این بیماری بیشتر در گربه‌های با نقص ایمنی، به‌ویژه آن‌هایی که به بیماری‌های مزمن مانند FIV، دیابت شیرین، کارسینوما سلول سنگ‌فرشی یا اختلالات مزمن تنفسی مبتلایند، تشخیص داده می‌شود (4, 5). نواحی که به‌طور معمول در بیماران گربه تحت تأثیر قرار می‌گیرند شامل سر (گوش‌ها و ناحیه پری اوربیتال) و ناحیه پشتی می‌شود. دمودیکوزیس گربه به‌طور معمول به‌صورت آلورسی (ریزش مو)، اریتما (قرمزی پوست) و پوسته‌هایی که ممکن است به عوارض باکتریایی خارش‌دار تبدیل شوند، ظاهر می‌شود (6, 7).

## شرح حال و توصیف

گربه پرشین نر پنج‌ساله‌ای به‌دلیل خارش شدید، اضطراب زیاد و چندین اکیموز (کبودی) در پوست ناحیه پشتی بدن به کلینیک ارجاع داده شد. مداخلات دام‌پزشکی قبلی با هدف کاهش خارش از طریق تجویز داروهای ضدالتهاب استروئیدی و ضدقارچ مؤثر نبود. این گربه از نظر اشتها، مصرف آب، تعداد تنفس، ضربان قلب، زمان پر شدن مجدد مویرگی و دمای بدن شرایط نرمالی نشان داد. نتایج آزمایش خون کامل (CBC) در این گربه طبیعی بود. در آزمایش سرم خون، تنها غلظت کراتین کیناز بالاتر از حد نرمال مشاهده شد. برای تشخیص علت دقیق این ضایعات پوستی، بیوپسی پوست انجام شد. برای نمونه‌گیری از ضایعه پوستی، بی‌هوشی با تزریق عضلانی ۰/۵ میلی‌گرم بر کیلوگرم کتامین (Bremer Pharma GmbH, Warburg, آلمان) و ۰/۳ میلی‌گرم بر کیلوگرم آسپرومازین (Woerden, Alfasan, هلند) انجام شد. بی‌هوشی عمومی از طریق تزریق داخل وریدی با ترکیبی از ۱۰ میلی‌گرم بر کیلوگرم کتامین (Bremer Pharma GmbH, Warburg, آلمان) و ۰/۵ میلی‌گرم بر کیلوگرم دیازپام (Caspian Taamin, رشت، ایران) القا شد (7).

فریرا و همکاران با استفاده از تکنیک PCR، سه گونه انگل دمودکس در گربه‌ها شامل دمودکس کتی، دمودکس گاتویی و یک گونه نام‌گذاری نشده که از نظر ژنتیکی با دمودکس کتی و دمودکس گاتویی متفاوت بود را کشف کردند. علاوه بر این، DNA مربوط به جرب‌های مرتبط با سگ‌ها نیز یافت شد که نشان‌دهنده انتقال بین‌گونه‌ای بالقوه است. (11) بی‌زیکووا، دمودیکوزیس موضعی در گربه‌ها که به وسیله گلوکوکورتیکوئیدهای استنشاقی ایجاد شده بود، بررسی کرد و مواردی را توصیف کرد که در آن گربه‌ها علائمی را در ناحیه سر نشان می‌دادند. خراشیدن عمیق پوست، وجود دمودکس کتی را تأیید کرد و درمان با میلیمایسین منجر به بهبود در عرض دو ماه شد. (12) درحالی‌که مشاهده میکروسکوپی و PCR در گزارش‌های دمودیکوزیس رایج است، مطالعه حاضر از هیستوپاتولوژی استفاده کرد که بینش‌هایی را درباره شدت آلودگی ارائه می‌دهد و به برنامه‌ریزی درمان کمک می‌کند. هیستوپاتولوژی نقش بسیار مهمی در تأیید تشخیص، هدایت تصمیمات درمانی و پایش پاسخ به درمان ایفا کرد. در نهایت اینکه دمودیکوزیس گربه‌ای، زمانی که درست تشخیص داده و مدیریت شود، پیش‌آگهی مطلوبی دارد و این نکته اهمیت برخورد با شرایط زمینه‌ای، که سیستم ایمنی گربه را تضعیف می‌کند را برجسته می‌سازد.

### سپاسگزاری

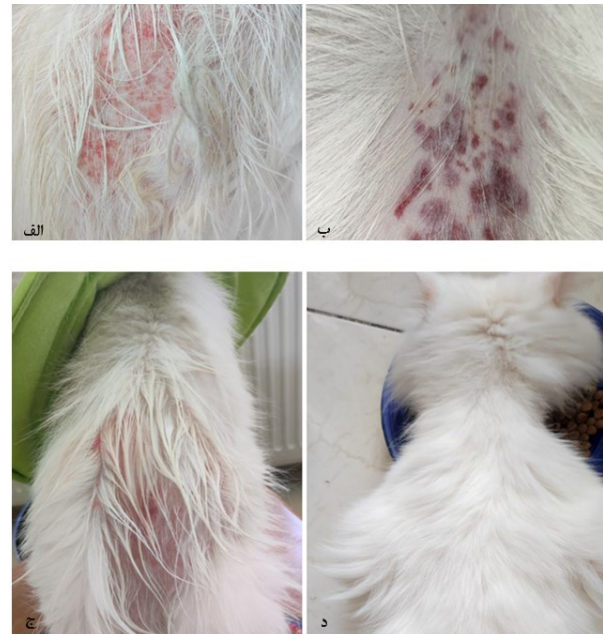
از بخش پاتوبیولوژی دانشکده دام‌پزشکی دانشگاه ارومیه، برای حمایت آن‌ها در انجام روش‌های هیستوپاتولوژیک، کمال تشکر و قدردانی را به عمل می‌آوریم.

### تعارض منافع

نویسندگان تأیید می‌کنند که هیچ‌گونه تضاد منافی برای اعلام وجود ندارد.

### منابع

1. Beale, K., Feline demodicosis: a consideration in the itchy or overgrooming cat. *Journal of Feline Medicine and Surgery*, 2012. 14(3): p. 209-213.
2. Burr, H, et al., Chapter 32—Parasitic Diseases. *American College of Laboratory Animal Medicine, the Laboratory Rabbit, Guinea Pig, Hamster, and Other Rodents*. 2012: p. 839-866.



شکل ۲: هجوم شدید جرب‌های دمودکس در گربه پنج‌ساله نری از نژاد پرشین با خارش شدید و ضایعات پوستی قبل از درمان (الف، ب، ج). پس از درمان، رویش مجدد مو روی سطح پوست و کاهش خارش و استرس حیوان مشاهده شد (د).

### بحث

دمودیکوزیس گربه‌ای، ناشی از انگل دمودکس کتی، بیماری نادر پوستی است که اغلب با بیماری‌های دیگر یا سیستم ایمنی ضعیف‌شده مرتبط است (1). این انگل را اولین بار ایلیه و همکاران، در رومانی در گربه ۱۰ ساله نژاد میکس، در سطح مولکولی شناسایی کردند. این گربه علائم بالینی را در ناحیه سر نشان می‌داد و تأیید آن از طریق خراشیدن عمیق پوست و آزمایش PCR، حضور دمودکس کتی را آشکار کرد. درمان موفقیت‌آمیز با استفاده از پک موضعی، حاوی فلورالتر و موکسیدکتین، منجر به بهبود کامل ضایعات شد. این مطالعه نتیجه می‌گیرد که دمودکس کتی در جمعیت گربه‌های رومانی وجود دارد و درمان‌های مؤثر، شامل فلورالتر و موکسیدکتین می‌شود. (8) گزارش موردی حاضر نیز نتایج همسو با مطالعه ایلیه و همکاران در سال ۲۰۲۱ را ارائه می‌دهد که استفاده از فلورالتر و موکسیدکتین در بهبود وضعیت گربه‌های مبتلا به دمودیکوزیس بسیار مؤثر بوده است. برنشتاین و همکاران شکل مورفولوژیکی نادر از دمودکس کتی را در گربه با استفاده از آزمایش PCR شناسایی کردند. (9) فرانک و همکاران آزمایش qPCR جدیدی را برای تمایز دمودکس گاتویی از دمودکس کتی توسعه دادند که برای تشخیص بیماری‌های پوستی در گربه‌ها حائز اهمیت است. این آزمایش که در شناسایی عفونت‌های دمودکس گاتویی مؤثر است، پس از بهینه‌سازی، نوید ابزار تشخیصی ارزشمندی می‌دهد. (10)

3. Desch, Jr.C.E and Stewart T.B., Demodex gatoi: new species of hair follicle mite (Acari: Demodecidae) from the domestic cat (Carnivora: Felidae). Journal of medical entomology, 1999. **36**(2): p. 167-170.
4. Kano, R., Feline demodicosis caused by an unnamed species. Research in Veterinary Science, 2012. **92**(2): p.257-258.
5. Moriello, K.A., S. Newbury and H. Steinberg, Five observations of a third morphologically distinct feline Demodex mite. Veterinary Dermatology, 2013. **24**(4): P. 460-e106.
6. Neel, J.A et al., Deep and superficial skin scrapings from a feline immunodeficiency virus-positive cat. Vetalerinary clinical pathology, 2007. **36**(1):101-104.
7. Taffin, E.R., Casaert S, Claerebout E, Vandekerckhof TJ, Vandenabeele S. Morphological variability of Demodex cati in a feline immunodeficiency virus-positive cat. Journal of the American Veterinary Medical Association, 2016. **249**(11): p.1308-1312.
8. Ilie, M.S., Feline Demodicosis Case Report-First Molecular Characterization of Demodex Mites in Romania. Pathogens, 2021. **10**(11).
9. Bernstein, J.A., L.A. Frank, and S.A Kania, PCR amplification and DNA sequence identification of an unusual morphological form of Demodex cati in a cat. Veterinary Dermatology, 2014. **25**(5): p.487-e80.
10. Frank, LA., A molecular technique for the detection and differentiation of Demodex mites on cats. Veterinary Dermatology, 2013.**24**(3): p.367-9, e82-3.
11. Ferreira, D., Identification of a third feline Demodex species through partial sequencing of the 16S rDNA and frequency of Demodex species in 74 cats using a PCR assay. Veterinary Dermatology, 2015. **26**(4): p.239-e53.
12. Bizikova, P., Localized demodicosis due to Demodex cati on the muzzle of two cats treated with inhalant glucocorticoids. Veterinary Dermatology, 2014. **25**(3): p.222-e58.