



## Investigation the Effect of Diet Containing Sesame Seeds on histological and histometrical structure of epididymis in adult male mice

Mohammad Bahrami Tapehbour <sup>1\*</sup>

1. Department of Basic Science, Faculty of Veterinary, Lorestan University, Khorramabad, Iran.

---

### ABSTRACT

**Background and Aim:** Sesame contains significant amounts of sesamin and sesamulin lignans, which have beneficial effects on human health in various fields. It has been found that consumption of sesame leaves improves and increases spermatocyte storage in the epididymis of male mice. In recent years, many efforts have been made to identify desirable and ideal medicinal plants with strong antimetabolic effects and their effects on male fertility. The aim of this study was to determine the effect of a diet containing sesame seeds on the histological structure of the epididymis of adult male mice.

**Materials and Methods:** In this study fifteen adult male mice with an average weight of 30g (were obtained from the animal house of the Faculty of Veterinary Medicine, Lorestan University) were randomly divided into three groups The control, first and second groups (each group included 5 mice). The control group received a standard diet, the first treatment received a diet containing 70% standard diet and 30% sesame seeds for 30 days and the second treatment received a diet containing 70% standard diet and 30% sesame seeds for 60 days. At the end of the period, the mice were weighed, then the epididymis was removed and fixed in 10% formalin for histological evaluation. After the usual steps of tissue section preparation, the sections were stained with hematoxylin-eosin and then subjected to histological evaluation. The data were analyzed using SPSS statistical software and Tukey test ( $P < 0.05$ ).

**Results and Conclusion:** Histological results showed that the height of the epididymal ducts and the diameter of the tubules increased in both groups receiving sesame compared to the control group. Also, the height of the epithelium and the diameter of the tubules in the second treatment group increased more than in the first treatment group. In addition, the body weight of mice fed a sesame-containing diet did not increase significantly compared to the control group ( $p < 0.05$ ). It seems that sesame, with its antioxidant properties, can directly or indirectly have positive effects on the epididymis and improve fertility.

**Keywords:** Histology, *Epididymis*, Sesame, Mice

Received: 27.09.2025

Accept: 20.11.2025

Final Edit: 06.12.2025

Online Publid: 22.12.2025

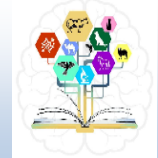---

**Corresponding Information:** Mohammad Bahrami Tapehbour, Department of Basic Science, Faculty of Veterinary, Lorestan University, Khorramabad, Iran. Email: [bahrami.m@hotmail.com](mailto:bahrami.m@hotmail.com)




**Cite this article:** Bahrami Tapehbour, Mohammad (2025). Investigation the Effect of Diet Containing Sesame Seeds on histological and histometrical structure of epididymis in adult male mice. *Animal health and infectious diseases*. 2(2), 38-45.

---



## بررسی اثر رژیم غذایی حاوی دانه کنجد بر تغییرات هیستولوژیک و هیستومتریک اپیدیدیم موش سوری نر بالغ

محمد بهرامی تپه‌پور<sup>۱</sup>  ID

۱- گروه علوم پایه، دانشکده دام‌پزشکی، دانشگاه لرستان، خرم‌آباد، ایران

### چکیده

**زمینه و هدف:** کنجد حاوی مقادیر قابل توجهی از لیگنان‌های سزامین و سزامولین است که به‌عنوان عامل مهم در طیف وسیعی از اثرات مفید بر سلامت انسان به‌حساب می‌آیند. مشخص شده است که مصرف برگ‌های کنجد باعث بهبود و افزایش ذخیره اسپرماتوسیت‌ها در اپیدیدیم موش‌های نر می‌شود. در سال‌های اخیر تلاش‌های زیادی برای تشخیص گیاهان دارویی مطلوب و ایدئال با اثرات ضدمتابولیکی قوی و تأثیر آن‌ها بر باروری نرها انجام شده است. هدف از این مطالعه، تعیین تأثیر رژیم غذایی حاوی دانه کنجد بر ساختار بافت‌شناسی اپیدیدیم موش سوری نر بالغ بود.

**مواد و روش‌ها:** در این تحقیق تعداد ۱۵ سر موش سوری نر بالغ ۳۰ گرمی از خانه حیوانات دانشکده دام‌پزشکی دانشگاه لرستان تهیه شدند. موش‌ها به طور تصادفی به سه گروه تقسیم شدند. گروه کنترل، گروه تیمار اول و گروه تیمار دوم. گروه کنترل جیره استاندارد و گروه تیمار اول جیره حاوی ۷۰ درصد جیره استاندارد و ۳۰ درصد دانه کنجد به مدت ۶۰ روز دریافت کردند. پس از پایان دوره موش‌ها آسان‌کشی و توزین شدند؛ سپس اپیدیدیم برداشته شد و برای ارزیابی بافت‌شناسی در محلول فرمالین بافر ۱۰ درصد تثبیت شدند. پس از طی مراحل معمول تهیه مقاطع بافتی، برش‌ها به روش هماتوکسیلین-ائوزین رنگ‌آمیزی شدند و سپس لام‌ها مطالعه و ارزیابی بافتی شدند. داده‌ها با استفاده از نرم‌افزار آماری SPSS و آزمون توکی تجزیه و تحلیل شد.  $P \geq 0/05$  در سطح معنی‌داری در نظر گرفته شد.

**یافته‌ها:** نتایج بررسی‌های بافت‌شناسی نشان داد که ارتفاع بافت پوششی (اپیتلیوم) مجاری اپیدیدیم و قطر توپول‌ها در گروه دریافت‌کننده کنجد نسبت به گروه کنترل افزایش یافته است. در گروه تیمار دوم که به مدت ۶۰ روز جیره حاوی ۳۰ درصد کنجد را دریافت کرده بود، ارتفاع اپیتلیوم و قطر توپول‌ها نسبت به گروه تیمار اول که به مدت ۳۰ روز جیره حاوی ۳۰ درصد کنجد را دریافت کرده بودند، افزایش بیشتری نشان داد. وزن بدن در موش‌های تغذیه‌شده با جیره حاوی کنجد در مقایسه با گروه کنترل افزایش معنی‌داری نشان نداد.

**نتیجه‌گیری:** به نظر می‌رسد که کنجد با داشتن خواص آنتی‌اکسیدانی می‌تواند به‌طور مستقیم یا غیرمستقیم دارای اثرات مثبت بر اپیدیدیم بوده و سبب بهبود باروری شود.

**کلیدواژه‌ها:** بافت‌شناسی، اپیدیدیم، کنجد، موش سوری

دریافت: ۱۴۰۴/۰۷/۰۵ پذیرش: ۱۴۰۴/۰۸/۲۹ ویرایش نهایی: ۱۴۰۴/۰۹/۱۵ انتشار آنلاین: ۱۴۰۴/۱۰/۰۱

اطلاعات نویسنده مسئول: محمد بهرامی تپه‌پور؛ گروه علوم پایه، دانشکده دام‌پزشکی، دانشگاه لرستان، خرم‌آباد، ایران

Email: [bahrami.m@hotmail.com](mailto:bahrami.m@hotmail.com)

استناد: بهرامی، تپه‌پور محمد (۱۴۰۴). بررسی اثر رژیم غذایی حاوی دانه کنجد بر تغییرات هیستولوژیک و هیستومتریک اپیدیدیم موش سوری نر بالغ. بهداشت و بیماری های عفونی دام، ۲ (۲)، ۳۸-۴۵.



## مقدمه

در سال‌های اخیر تلاش‌های زیادی برای تشخیص یک گیاه دارویی مطلوب و دلخواه با اثر ضدمتابولیکی قوی و تأثیر این گیاه بر باروری جنس نر انجام شده است (۱۴). فیتواستروژن‌ها، بر دستگاه تناسلی حیوان نر تأثیر می‌گذارند و توجه بسیاری از پژوهشگران را به خود جلب کرده‌اند (۱۵). کنجد در تجویزهای سنتی برای افزایش باروری در جنس نر استفاده می‌شود (۱۶). بررسی اثرات کنجد روی پارامترهای مایع منی نشان داد که به‌صورت معنی‌داری باعث بهبود در شمارش اسپرم و تحرک آن می‌شود (۱۷).

آنتی‌اکسیدان‌هایی مانند سزامین، سزامولین و سزامول (ماده‌ای است که از سزامولین از طریق رقیق کردن آن با اسیدهای معدنی یا هیدروژنه کردن آن آزاد می‌شود)، در روغن کنجد وجود دارند (۱۸). لیگنان‌ها دسته مهمی از فیتواستروژن‌ها هستند (۱۹). کنجد حاوی مقادیر فراوانی لیگنان است که خاصیت فیتواستروژنی دارد (۲۰). لیگنان‌های موجود در دانه کنجد سزامین و سزامینول است که اثرات آنتی‌اکسیداتیو و هیپوکلسترولمیک دارند (۲۱).

تأثیر مطلوب آنتی‌اکسیدانی گیاهانی مانند کنجد بر افزایش تعداد، تحرک و کیفیت ظاهری اسپرم گزارش شده است (۲۲). عصاره اتانولی کنجد منجر به بهبود شکل ظاهری اسپرم اپیدیدیمی گردیده و ممکن است به دلیل داشتن لیگنان‌های غنی آنتی‌اکسیدانی (فیتواستروژن‌ها) توانایی باروری مردان را بهبود بخشد (۱۵). این اثر ممکن است به دلیل اتصال فیتواستروژن‌ها به گیرنده‌های استرادیول در بیضه و تحریک اسپرماتوزن صورت گیرد (۲۳).

استفاده از کنجد به‌واسطه چند سازوکار متفاوت به‌صورت چشمگیری سبب افزایش سطح ویتامین E در بافت‌ها می‌شود (۲۱). پژوهش دیگری در سال ۲۰۰۷ نشان داد که ویتامین E سبب کاهش ناهنجاری‌های شکل ظاهری اسپرماتوزوآ اپیدیدیمی شده است (۲۴).

اپیدیدیم در پستانداران یک اندام جنسی ضمیمه متحرک است که برای حفظ و نگهداری حالت تمایز یافته بافت پوششی خود به آندروژن‌های بیضوی وابسته است اپیدیدیم متشکل از چندین (۸ تا ۲۵) لوله و ابران و مجرای اپیدیدیمیدیس ماریچی و طولی است. از نظر ماکروسکوپی اپیدیدیم به سه قسمت سر بدنه و دم تقسیم شده و با سفیدپرده ضخیمی، از جنس بافت همبند سخت نامنظم، که خود به‌وسیله لایه احشائی تونیکا واژینالیس احاطه شده است، تشکیل شده است (۲۵).

کنجد یکی از دانه‌های روغنی است که از گیاه یک‌ساله و به ارتفاع یک متر به نام سزاموم ایندیکوم از تیره پدالیاسه به‌دست می‌آید. دانه‌های کنجد بیضی‌شکل، صاف و زرد مایل به قهوه‌ای است که حاوی لیگنان سزامین است، این ماده دامنه وسیعی از اثرات مفید بر سلامتی انسان دارد، از اثرات مفید آن می‌توان به خواص ضدسرطانی (۱)، ضد فشارخون (۲)، ضدالتهابی (۳) و ضد اکسیداتیو (۴) اشاره نمود. از دیگر خواص آن فعالیت کاهش‌دهنده کلسترول خون (۵) و افزایش اکسیداسیون اسیدهای چرب (۶) است. روغن کنجد یکی از موادی است که در طب سنتی قدمتی دیرینه دارد (۷). روغن کنجد دارای ۷۰۰-۵۰۰ میلی‌گرم توکوفرول یا ویتامین E و به‌ویژه گاماتوکوفرول است (۸). در دانه و برگ گیاه کنجد ترکیبات فنولیک (فنل‌ها استرول، لیگنان‌ها و فلاونوئیدها)، آمینواسیدهای غیرپروتئینی، گلیکوزیدهای سیانوژنیک، آلکالوئیدها، اسیدهای چرب چندانة غیراشباع، موسیلاژ، فسفولیپیدها و ویتامین‌هایی مانند E و C، B1، B2، Aهن، منیزیم، روی، مس و فسفر و عناصر کمیاب وجود دارد. روغن کنجد به‌طور عمده اسیدهای چرب غیراشباع، به‌ویژه اسیدهای چرب اولئیک و لینولئیک دارد (۹).

عوامل مختلفی روی باروری در جنس نر تأثیر می‌گذارند که استرس اکسیداتیو از جمله این عوامل بوده و نقش مهمی در باروری جنس نر دارد. گونه‌های واکنش‌گر اکسیژن (ROS) با ایجاد استرس اکسیداتیو، آسیب‌های سلولی را از راه چند سازوکار مانند پراکسیداسیون لیپید و آسیب اکسیداتیو پروتئین‌ها و DNA پیش می‌برند (۱۰). هر چند تولید ROS موجب آسیب DNA سلول‌ها می‌شود، اما تولید آن در اندام‌های مختلف بدن مانند بیضه، پدیده طبیعی فیزیولوژیک است (۱۱). در حالت طبیعی، سازوکارهای آنتی‌اکسیدانی در بافت‌های تولیدمثلی وجود داشته و از بروز آسیب‌های اکسیداتیو در سلول‌های گنادی و اسپرم‌های بالغ جلوگیری می‌کنند (۱۲).

آنتی‌اکسیدان‌ها به‌طور مستقیم و غیرمستقیم سبب افزایش باروری می‌شوند و اغلب گیاهانی که از نظر آنتی‌اکسیدان قوی‌اند، تعداد و تحرک اسپرم‌ها را افزایش و باعث کاهش ناهنجاری‌های شکلی اسپرم می‌شوند (۱۳).

## مواد و روش کار

در این پژوهش تعداد ۱۵ سر موش سوری بالغ جوان با سنی بین ۳- چهارماهه از خانه حیوانات دانشکده دامپزشکی دانشگاه لرستان، تهیه شد و کاملاً به صورت تصادفی در ۳ گروه شامل: گروه کنترل، گروه تیمار اول و گروه تیمار دوم در ۳ قفس جداگانه و در شرایط دمایی یکسان  $20 \pm 1$  درجه سانتی گراد و در شرایط نوری ۱۲ ساعت روشنایی ۱۲ ساعت تاریکی نگهداری شد. موش‌های گروه کنترل روزانه جیره غذایی استاندارد به صورت پلیت و گروه‌های تیمار اول و دوم نیز روزانه جیره استاندارد به میزان ۷۰ درصد و دانۀ کنجد به میزان ۳۰ درصد که با هم مخلوط شده و با آب خمیر گشته و خشک شده و به صورت پلیت درآمده دریافت می‌کردند. گروه کنترل و گروه تیمار دوم در طی ۶۰ روز و گروه تیمار اول به مدت ۳۰ روز تغذیه شدند. موش‌ها با کلروفورم بیهوش و اپیدیدم آن‌ها جدا شده و برای ثبوت در فرمالین بافر ۱۰ درصد قرار داده شدند. بعد از یک هفته نمونه‌های فیکس شده برای فرملین زدایی با آب جاری شست‌وشو شد و به دستگاه پاساژ بافتی منتقل شدند. پس از خارج کردن نمونه‌های بافتی از دستگاه و قالب‌گیری با پارافین مذاب، از نمونه‌ها برش‌هایی به ضخامت ۵ تا ۶ میکرون تهیه شد. اسلایدهای به دست آمده با استفاده از روش رنگ‌آمیزی هماتوکسلین و اتوزین رنگ‌آمیزی و مطالعه بافت‌شناسی شدند تا اثر احتمالی دانۀ کنجد داده شده در مدت زمان ۳۰ و ۶۰ روز بر ضخامت اپیتلیوم و قطر توبول‌ها در اپیدیدیم به دست آید و همچنین میزان ذخیره اسپرماتوزا در اپیدیدیم ارزیابی شود. برای این هدف از هر سر موش موجود در گروه‌های سه‌گانه تعداد سه اسلاید انتخاب شده و در هر اسلاید سه میدان میکروسکوپی و در هر میدان میکروسکوپی سه مجرای مختلف به صورت کاملاً تصادفی مطالعه شد. اندازه‌گیری ضخامت اپیتلیوم با درشت‌نمایی ۴۰ و اندازه‌گیری قطر مجاری با درشت‌نمایی ۱۰ میکروسکوپ نوری المپوس و لنز دیجیتال (Dino-captur) انجام گرفت. تجزیه و تحلیل آماری داده‌ها با استفاده از نسخه ۲۵ نرم‌افزار SPSS و آزمون آنالیز واریانس یک‌طرفه (ANOVA) در سطح معنی‌داری ۰/۰۵ انجام گرفت.

## یافته‌ها

نتایج این مطالعه نشان داد که ضخامت اپیتلیوم در دو گروه کنترل ۳۰ روزه و گروه دریافت‌کننده کنجد به مدت ۳۰ روز اختلاف معنی‌داری را نشان نداد. اما در مقایسه این دو گروه از لحاظ اندازه

توبول‌ها یا مجاری اختلاف معنی‌دار است (همچنین در مقایسه گروه کنترل و گروه تیمار دریافت‌کننده کنجد به مدت ۶۰ روز مشخص شد ضخامت اپیتلیوم و اندازه قطر توبول در گروه تیمار دوم افزایش قابل توجهی داشته و از لحاظ آماری اختلاف معنی‌دار دارد (جدول ۱).

همان‌گونه که گفته شد، در بررسی اسلایدهای گروه تیمار دوم مشخص شد که ضخامت بافت پوششی یا اپیتلیوم و همچنین قطر مجاری در بافت اپیدیدیم افزایش داشته که سبب شد از لحاظ آماری اختلاف معنی‌دار باشد. این نکته بیانگر آن است که اثر دانۀ کنجد بر اپیدیدیم با مدت زمان مصرف آن ارتباط دارد. همچنین تصاویر تهیه شده از اسلایدهای بافتی گروه‌های سه‌گانه و بررسی آن‌ها مشخص کرد میزان اسپرماتوزاهای بیشتری در مجاری گروه تیمار دریافت‌کننده کنجد به مدت ۶۰ روز وجود دارد. نتایج به دست آمده می‌تواند بیانگر اثر مفید دانۀ کنجد بر روند اسپرماتوزن و تولید بیشتر اسپرم از سلول‌های اسپرم‌ساز بیضه باشد (جدول ۱)، (تصاویر الف تا ج).

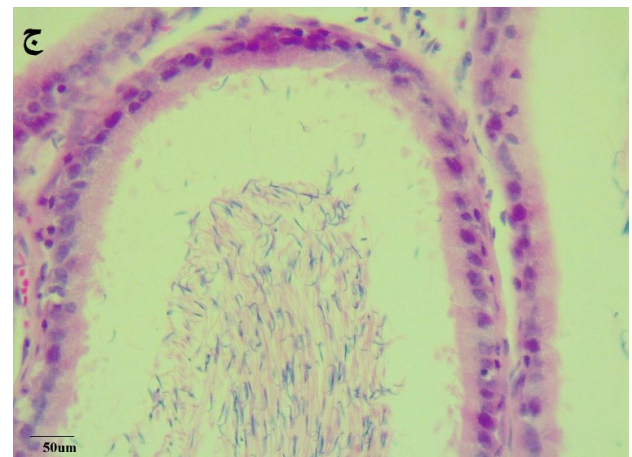
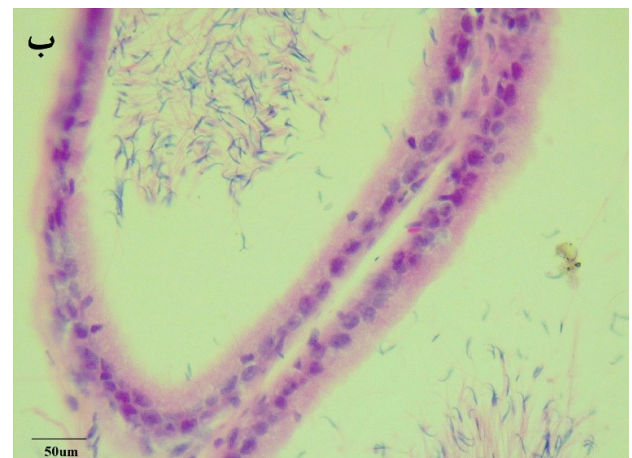
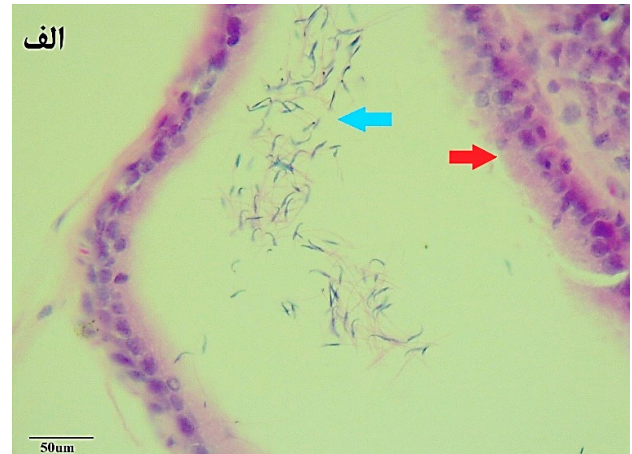
جدول ۱: تأثیر مصرف دانۀ کنجد بر وزن بدن، تعداد اسپرم و پارامترهای هیستومورفومتریک اپیدیدیم موش سوری نر بالغ در مدت ۳۰ و ۶۰ روز (Mean $\pm$ SD).  
\* مقادیر معنی‌دار در مقایسه با گروه کنترل ( $p \leq 0.05$ )

متغیرها	گروه کنترل	گروه تیمار اول (۳۰ روز)	گروه تیمار دوم (۶۰ روز)
وزن بدن اولیه (gr)	28.51 $\pm$ 0.41	29.32 $\pm$ 0.20	30.28 $\pm$ 0.62
وزن بدن نهایی (gr)	36.63 $\pm$ 0.44	35.29 $\pm$ 0.52	37.35 $\pm$ 0.44
قطر اپیتلیوم ( $\mu$ m)	21.29 $\pm$ 0.50	22.32 $\pm$ 0.68	27.00 $\pm$ 0.52
قطر توبول ( $\mu$ m)	127.75 $\pm$ 2.41	130.54 $\pm$ 2.08	153.05 $\pm$ 5.71*
تعداد اسپرم در هر توبول	169.08 $\pm$ 35.58	181.44 $\pm$ 24.81	221.84 $\pm$ 22.98*

روز ۳۰ و ۶۰، پس از مصرف، بررسی شد. جیره غنی شده به میزان ۳۰ درصد کنجد موجب افزایش ارتفاع اپیتلیوم اپیدیدیم و قطر لوله‌های آن در گروه تیمار دوم در مقایسه با گروه کنترل شد. کنجد دانه روغنی مهمی است که از گیاه *Sesamum indicum* گرفته می‌شود. یکی از قدیمی‌ترین دانه‌های روغنی شناخته شده برای انسان است که ارزش تغذیه‌ای و همچنین اثرات دارویی مفیدی دارد (۲۶). مطالعات نشان داده که تزریق عصاره اتانولی کنجد و ویتامین C بر روی سیستم تولیدمثلی موش نر باعث افزایش تعداد اسپرم و درصد تحرک آن می‌شود. کنجد دارای اثرات محرک باروری است (۲۷).

برگ‌های این گیاه، با افزایش تعداد اسپرم، ناباروری را در موش‌های نر بهبود می‌بخشند (۲۸). مشخص شده است که مصرف برگ‌های کنجد، ذخایر اسپرماتوسیت‌ها را در موش‌های صحرایی نر بالغ بهبود می‌بخشد و افزایش می‌دهد. در تحقیقات گذشته این گونه بیان شده که ذخیره اسپرماتوسیت‌های اپیدیدیم در موش‌های نر بالغ که عصاره آب‌گونه برگ‌های کنجد مصرف می‌شوند، افزایش یافته است (۲۶) یافته اخیر با نتایج تحقیق پیش‌رو همخوانی دارد. همچنین این محققان دریافته‌اند که سطح هورمون تستوسترون در موش‌های نر مصرف‌کننده دز بالای عصاره آبی برگ کنجد نسبت به گروه کنترل افزایش معنی‌داری دارد (۲۶). وجود میزان کافی از هورمون تستوسترون ضامن سلامت و بقای اسپروماتوزوا در لوله‌های اپیدیدیم است، بر همین اساس گزارش‌های دیگری آورده‌اند که ویتامین C موجود در دانه کنجد دارای اثر هم‌افزایی بوده و به‌طور معنی‌داری سبب افزایش سطح تستوسترون در موش‌ها می‌شود (۱۶).

در مطالعه حاضر ارتفاع اپیتلیوم یا بافت پوششی اپیدیدیم در گروه تیمار دوم در مدت ۶۰ روز افزایش نشان داد و همچنین افزایش قطر لومن داخلی لوله و تراکم اسپرم موجود در آن مشاهده شد. حدس زده می‌شود یکی از علل کاهش باروری در مردان مبتلا به دیابت تغییرات ایجاد شده در اپیدیدیم باشد که موجب اختلال در انتقال اسپرم‌ها از این عضو می‌شود و با توجه به این نکته و تغییرات اپیدیدیم در مطالعه حاضر و افزایش تعداد اسپرم، شاید بتوان نتیجه گرفت علاوه بر اینکه کنجد بر ساختار بافتی بیضه تأثیر می‌گذارد و سلول‌های زایای تناسلی مذکر را افزایش می‌دهد با تأثیر بر اپیدیدیم نیز می‌تواند اثرات خود را افزایش دهد و موجب تغییر مثبت در اپیدیدیم گردد.



تصویر ۱- الف: برش بافتی، ساختار توپول اپیدیدیم در گروه کنترل، پیکان آبی نشان‌دهنده اسپروماتوزوا در لومن توپول و پیکان قرمز اپیتلیوم توپول را نشان می‌دهد. ب: برش بافتی، ساختار توپول اپیدیدیم در گروه تیمار اول. ج: برش بافتی، ساختار توپول اپیدیدیم در گروه تیمار دوم، افزایش میزان اسپروماتوزوا در لومن توپول قابل توجه است. (H&E, 400X)

## بحث

در این مطالعه اثرات جیره غذایی حاوی ۳۰ درصد کنجد بر تغییرات هیستومورفومتریک اپیدیدیم دستگاه تناسلی موش سوری نر بالغ در

کنترل می‌تواند به سبب افزایش در اسپرماتوسیت‌ها نیز باشد که در نتیجه باعث افزایش در تکثیر سلول‌های بنیادی یا افزایش در اسپرماتوزنریز به عنوان توده‌های از اپیتلیوم لوله‌های سمینی فرس است (۳۰).

### نتیجه‌گیری

این اولین مطالعه‌ای است که به بررسی اثر دانه کنجد بر بافت‌شناسی اپیدیدیم موش سوری نر بالغ پرداخته است. به این نتیجه می‌رسیم که دانه کنجد می‌تواند سبب افزایش تعداد اسپرم و ارتفاع اپیتلیوم بافت اپیدیدیم شده و باروری را بهبود بخشد، رژیم غذایی غنی از دانه کنجد تأثیری بر وزن بدن حیوانات نداشت، اما با توجه به اینکه این دانه روغنی است، لازم است هم‌زمان اثرات آن بر سایر ارگان‌ها، از جمله کبد نیز بررسی شود.

### تشکر و قدردانی

مجری پژوهش بر خود واجب می‌داند که از همکاری ریاست دانشکده، معاون آموزشی و پژوهشی، مدیر پژوهش و کارکنان حوزه پژوهشی دانشکده دام‌پزشکی و دانشگاه لرستان و همچنین عزیزانی که در مراحل انجام این تحقیق ما را یاری کردند تقدیر و تشکر به عمل آورند.

### تضاد منافع

نویسندگان هیچ‌گونه تعارض منافی در خصوص این مقاله با یکدیگر ندارند.

### منابع مالی

منابع مالی این مطالعه از محل گرنت مربوط به دکتر بهرامی تپه‌پور از اعتبارات پژوهشی دانشگاه لرستان تأمین شده است.

### منابع

1. Yokota T, Matsuzaki Y, Koyama M, Hitomi T, Kawanaka M, Enoki-Konishi M, Okuyama Y, Takayasu J, Nishino H, Nishikawa A, Osawa T. Sesamin, a lignan of sesame, down-regulates cyclin D1 protein expression in human tumor cells. *Cancer science*. 2007 Sep;98(9):1447-53.

در حضور ترکیبات حاوی استروئید، اسپرماتوزنریز با بلوغ و تکثیر سلول‌های اسپرماتوزنریک افزایش می‌یابد. در گروه تیمار دوم که مصرف‌کننده رژیم غذایی حاوی ۳۰ درصد کنجد، به مدت ۶۰ روز در تحقیق پیش‌رو بودند، توده بزرگی از سلول‌های اسپرماتوزوا در لومن مجاری اپیدیدیم مشاهده شد، با توجه به این نتیجه می‌توان این‌گونه استنباط کرد که با مصرف دانه کنجد، ضخامت اپیتلیوم افزایش می‌یابد و به تبع آن، تعداد سلول‌های اسپرماتوزوا در اپیدیدیم ازدیاد می‌یابد.

تحرك اسپرم یکی از عوامل اصلی بلوغ اسپرم اپیدیدیم است که در محیطی با ترشحات اپیدیدی از قبیل اسیدسیالیک، استیل کارنیتین، گلیسریریل فسفریل، کولین و دیگر ترکیبات اتفاق می‌افتد و این ترکیبات به حفظ اسمولاریته مایع لومینال اپیدیدی کمک می‌کنند، باعث تثبیت غشای اسپرماتوزوا می‌شوند و نقش حیاتی را در متابولیسم ظرفیت‌پذیری اسپرماتوزوا دارند. محققان بیان کردند که استروژن باعث تنظیم انتقال یون‌ها و جذب دوباره مایع لومینال در مجراهای آوران نرها می‌شود، به طوری که حدود ۹۶ درصد از مایعات بیضه به وسیله سلول‌های بدون مژک در مجاری آوران دوباره جذب خواهد شد و بدون این بازجذب، اسپرم رقیق باقی می‌ماند و قادر به بلوغ در اپیدیدیم خواهد بود، بلوغ نیافتن در اثر بلوکه شدن گیرنده‌های استروژنی اتفاق می‌افتد (۲۹)، این محققان همچنین گزارش دادند که اسپرماتوسیت‌های آزاد شده از بیضه که وارد اپیدیدیم می‌شوند، دستخوش بلوغ فیزیولوژیکی قرار می‌گیرند و ظرفیت باروری و تحرک آن‌ها افزایش می‌یابد. بلوغ اسپرم در اپیدیدیم مشمول تغییرات بیوشیمیایی و مورفولوژیکی می‌شود. در گزارش دیگری آمده است که لومن لوله‌های اپیدیدیم در گروه‌های درمان شده با عصاره آبی برگ‌های کنجد، شکل لوله‌های اپیدیدیم منظم‌تر و به طور معنی‌داری با اسپرماتوسیت‌ها پر شدند که نتایج تحقیق بالا با نتایج تحقیق ما هماهنگ بوده و نتایج مشابهی در هردو پژوهش دیده می‌شود. این‌گونه بیان شده است که تعداد اسپرم در اپیدیدیم و اسپرماتوگونی در اپیتلیوم لوله‌های اسپرم‌ساز گروه‌های دریافت‌کننده عصاره آبی برگ کنجد نسبت به گروه کنترل افزایش چشمگیری نشان داده است (۳۰). با توجه به اینکه نتایج تحقیق بالا منطبق با پژوهش ما است، به نظر می‌رسد که علت تعداد زیاد اسپرم در اپیدیدیم، تعداد زیاد اسپرماتوگونی در اپیتلیوم لوله‌های اسپرم‌ساز در گروه‌های دریافت‌کننده رژیم حاوی دانه کنجد نسبت به گروه

13. Oluyemi KA, Jimoh OR, Adesanya OA, Omotuyi IO, Josiah SJ, Oyesola TO. Effects of crude ethanolic extract of *Garcinia cambogia* on the reproductive system of male Wistar rats. *African Journal of Biotechnology*. 2007;6(10).
14. Sharpe RM, Skakkebaek NE. Are oestrogens involved in falling sperm counts and disorders of the male reproductive tract?. *The Lancet*. 1993 May 29;341(8857):1392-6.
15. Shittu Lukeman AJ, Shittu Remilekun K, Adesite Samson O, Ajala Oluwole M, Bankole Munir A, Benebo Benebo AS, Tayo AO, Ogundipe Olufemi A, Ashiru Oladapo A. Sesame radiatum Phytoestrogens Stimulate Spermatogenic Activity and Improve Sperm Quality in Adult Male Sprague Dawley Rat Testis. *International Journal of Morphology*. 2008 Sep 1;26(3).
16. Ashamu EA, Salawu EO, Oyewo OO, Alhassan AW, Alamu OA, Adegoke AA. Efficacy of vitamin C and ethanolic extract of *Sesamum indicum* in promoting fertility in male Wistar rats. *Journal of human reproductive sciences*. 2010 Jan 1;3(1):11-4.
17. Khani B, Bidgoli SR, Moattar F, Hassani H. Effect of sesame on sperm quality of infertile men. *Journal of Research in Medical Sciences: The Official Journal of Isfahan University of Medical Sciences*. 2013 Mar;18(3):184.
18. Kato MJ, Chu A, Davin LB, Lewis NG. Biosynthesis of antioxidant lignans in *Sesamum indicum* seeds. *Phytochemistry*. 1998 Feb 1;47(4):583-91.
19. Chrubasik JE, Roufogalis BD, Wagner H, Chrubasik S. A comprehensive review on the stinging nettle effect and efficacy profiles. Part II: *urticae radix*. *Phytomedicine*. 2007 Aug 6;14(7-8):568-79.
20. Ryan E, Galvin K, O'Connor TP, Maguire AR, O'Brien NM. Phytosterol, squalene, tocopherol content and fatty acid profile of selected seeds, grains, and legumes. *Plant Foods for Human Nutrition*. 2007 Sep;62:85-91.
21. Yamashita K, Yamada Y, Kitou S, Ikeda S, Abe C, Saarinen NM, Santti R. Hydroxymatairesinol and sesaminol act differently on tocopherol concentrations in rats. *Journal of nutritional science and vitaminology*. 2007;53(5):393-9.
22. Adesanya OA, Oluyemi KA, Ofusori DA, Omotuyi IU, Okwuonu CO, Ukwenya VA, Adesanya AR. Micromorphometric and stereological effects of ethanolic extracts of *Garcinia cambogia* seeds on the testes and
2. Miyawaki T, Aono H, Toyoda-Ono Y, Maeda H, Kiso Y, Moriyama K. Antihypertensive effects of sesamin in humans. *Journal of nutritional science and vitaminology*. 2009;55(1):87-91.
3. Jeng KC, Hou RC, Wang JC, Ping LI. Sesamin inhibits lipopolysaccharide-induced cytokine production by suppression of p38 mitogen-activated protein kinase and nuclear factor- $\kappa$ B. *Immunology Letters*. 2005 Feb 15;97(1):101-6.
4. Nakano D, Itoh C, Ishii F, Kawanishi H, Takaoka M, Kiso Y, Tsuruoka N, Tanaka T, Matsumura Y. Effects of sesamin on aortic oxidative stress and endothelial dysfunction in deoxycorticosterone acetate-salt hypertensive rats. *Biological and pharmaceutical bulletin*. 2003;26(12):1701-5.
5. Chen PR, Chien KL, Su TC, Chang CJ, Liu TL, Cheng H, Tsai C. Dietary sesame reduces serum cholesterol and enhances antioxidant capacity in hypercholesterolemia. *Nutrition research*. 2005 Jun 1;25(6):559-67.
6. Tsuruoka N, Kidokoro A, Matsumoto I, Abe K, Kiso Y. Modulating effect of sesamin, a functional lignan in sesame seeds, on the transcription levels of lipid-and alcohol-metabolizing enzymes in rat liver: a DNA microarray study. *Bioscience, biotechnology, and biochemistry*. 2005 Jan 1;69(1):179-88.
7. Abbasi Z, Tabatabaei SR, Barati F, Mazaheri Y, Morovati H. The effects of sesame oil on some reproductive parameters of male rats.
8. Kamal-Eldin A, Pettersson D, Appelqvist LÅ. Sesamin (a compound from sesame oil) increases tocopherol levels in rats fed ad libitum. *Lipids*. 1995 Jun;30:499-505.
9. Obiajunwa EI, Adebisi FM, Omode PE. Determination of essential minerals and trace elements in Nigerian sesame seeds, using TXRF technique.
10. Agarwal D, Kumar L, Agarwal AK. Performance evaluation of a vegetable oil fuelled compression ignition engine. *Renewable energy*. 2008 Jun 1;33(6):1147-56.
11. Sikka SC. Oxidative stress and role of antioxidants in normal and abnormal sperm function. *Frontiers in bioscience: a journal and virtual library*. 1996 Aug 1;1:e78-86.
12. Chen CS, Wei YH, Chao HT, Pan RL. Hydroxyl radical-induced decline in motility and increase in lipid peroxidation and DNA modification in human sperm. *Iubmb Life*. 1997 Oct;43(2):291-303.

- epididymides of adult Wistar rats. *Intl. J. Alt. Med.* 2007;5(1):1-9.
23. Wing TY, Christensen AK. Morphometric studies on rat seminiferous tubules. *American Journal of Anatomy.* 1982 Sep;165(1):13-25.
  24. Saalu LC, Oluyemi KA, Omotuyi IO.  $\beta$ -Tocopherol (vitamin E) attenuates the testicular toxicity associated with experimental cryptorchidism in rats. *African Journal of Biotechnology.* 2007;6(12).
  25. Eurell JA, Frappier BL, editors. *Dellmann's textbook of veterinary histology.* John Wiley & Sons; 2013 Mar 19.
  26. Shittu LA, Bankole MA, Oguntola JA, Ajala O, Shittu RK, Ogundipe OA, Bankole MN, Ahmed T, Ashiru OA. Sesame leaves intake improve and increase epididymal spermatocytes reserve in adult male Sprague Dawley rat. *Sci. Res. Essay.* 2007;2(8):319-24.
  27. Shittu LA, Shittu RK, Olufemi O, Tayo AO, Osunubi AA. Hypoglycaemia and improved testicular parameters in *Sesamum radiatum* treated normo-glycaemic adult male Sprague Dawley rats. *African Journal of Biotechnology.* 2009;8(12).
  28. Ogunlesi M, Okiei W, Osibote EA. Analysis of the essential oil from the leaves of *Sesamum radiatum*, a potential medication for male infertility factor, by gas chromatography-mass spectrometry. *African journal of biotechnology.* 2010;9(7):1060-7.
  29. Mitra J, Chowdhury M. Association of glycerylphosphorylcholine with human sperm and effect of capacitation on their metabolism. *Reproduction, fertility and development.* 1994;6(6):679-85.
  30. Hemalatha S, Raghunath M. Dietary sesame (*Sesamum indicum* cultivar Linn) oil inhibits iron-induced oxidative stress in rats. *British journal of nutrition.* 2004 Oct;92(4):581-7.