









Acute Leptospirosis (*Leptospira Pomona*) in a Great Dane

Sepideh Asadi ¹ , Shirin Mohammadi Pour ² , Mehdi Saberi ³ , Ali Dodangeh ⁴ , Erfan Zohourian Pordel ⁴ , MohammadHosein Ghafari ⁴ 

1. Ph.D. in Bacteriology, Faculty of Veterinary Medicine, University of Tehran, Tehran, Iran
2. Ph.D. student of Bacteriology, Faculty of Veterinary Medicine, Bahonar University, Kerman, Iran
3. Small Animal Internal Medicine Department, Faculty of Veterinary Medicine, Bahonar University, Kerman, Iran
4. DVM, Student of Veterinary Medicine, Faculty of Veterinary Medicine, Science and Research Branch, Islamic Azad University, Tehran, Iran

ABSTRACT

Background and Aim: Leptospirosis is a zoonotic disease caused by bacteria of the genus *Leptospira*. A 1-year-old male Great Dane dog presented with clinical signs of lethargy, vomiting, shivering, reluctance to move, lameness, and generalized muscle tenderness at the teaching hospital of the Faculty of Veterinary Medicine, Bahonar University, Kerman. The current study was undertaken to examine the infection of the specified dog with the *Leptospira* pathogen and to determine its source.

Materials and Methods: A serum sample was obtained from the suspected canine, and a serology test was conducted using a microscopic agglutination test with the assistance of a commercial live antigen suspension to identify antibodies against *Leptospira* serovars in the dog's serum.

Results: Clinical examination revealed dehydration, tachypnea, jaundice, petechiae on the mucous membranes, and epistaxis. Laboratory findings included leukocytosis with a left shift, thrombocytopenia, anemia. Bilirubinuria was detected on urinalysis, and a microscopic agglutination test (MAT) was positive for *Leptospira pomona*.

Conclusion: As the main hosts of *Leptospira pomona* are horses and the serology test for one of the horses exposed to the case was positive, it can be concluded that the source of the disease was horses. The authors recommend vaccinating dogs with a polyvalent *Leptospira* vaccine that includes the *Pomona* serovar to prevent leptospirosis in endemic areas. Dog owners should also be advised of the potential risk of environmental contamination with *Leptospira*, particularly from mice, which are intermediate hosts of this bacteria. Public awareness of leptospirosis should also be raised to promote early diagnosis and treatment and to raise the level of hygiene in endemic areas.

Keywords: Leptospirosis, dog, horse, *Leptospira pomona*

Received: 08.10.2023

Accept: 02.01.2024

Onlin Publish: 02.05.2024

Corresponding Information:

Sepideh Asadi, Ph.D. in Bacteriology, Faculty of Veterinary Medicine, University of Tehran,
Tehran, Iran

Email: sepidehasadi1394@yahoo.com



Copyright © 2023, This is an original open-access article distributed under the terms of the Creative Commons Attribution-noncommercial 4.0 International License which permits copy and redistribution of the material just in noncommercial usage with proper citation.



لپتوسپیروز حاد (لپتوسپیروا پومونا) در یک گریتدین

سپیده اسدی^۱، شیرین محمدی پور^۲، مهدی صابری^۳، علی دودانگه^۴، عرفان ظهوریان پردل^۴، محمدحسین غفاری^۴

۱. دکترای باکتری شناسی، دانشکده دامپزشکی، دانشگاه تهران، تهران، ایران
۲. دانشجوی دکترای باکتری شناسی، دانشکده دامپزشکی، دانشگاه باهنر، کرمان، ایران
۳. گروه داخلی دام کوچک، دانشکده دامپزشکی، دانشگاه باهنر، کرمان، ایران
۴. دانشجوی دکترای دامپزشکی، واحد علوم و تحقیقات، دانشگاه آزاد اسلامی، تهران، ایران

چکیده

زمینه و هدف: لپتوسپیروز بیماری زوونوتیکی (مشترک انسان و دام) است که به وسیله باکتری های جنس *لپتوسپیروا* ایجاد می شود. یک قلاده سگ گریتدین یک ساله نر با سوابق خستگی، استفراغ، لرزش، کم تحرکی، لنگی و درد عضلانی به بیمارستان آموزشی دانشکده دامپزشکی دانشگاه باهنر کرمان معرفی شد. مطالعه حاضر با هدف بررسی ابتلای سگ مذکور به پاتوژن *لپتوسپیروا* و یافتن منشا آن انجام شده است.

مواد و روش ها: یک نمونه سرم از سگ مذکور مشکوک به ابتلای بیماری تهیه و با کمک سوسپانسیون آنتی ژن زنده تجاری، تست سرولوژی با استفاده از آزمایش آگلوتیناسیون میکروسکوپی برای تشخیص آنتی بادی ها، علیه سروارهای *لپتوسپیروا*، در سرم سگ مشکوک به بیماری انجام شد.

یافته ها: در معاینات بالینی، علائم کم آبی، تند تنفس، زردی، خون ریزی و خون مردگی گسترده در غشا های مخاطی و خون ریزی از بینی مشاهده شد. در بررسی ساختار خونی بیمار نتایج مانند افزایش گلبول های سفید همراه با انحراف به چپ، کاهش پلاکت های خون و کم خونی دیده شد. با آنالیز ادرار نیز وجود بیلی روبین در ادرار مشاهده شد. همچنین تست سرولوژی Microscopic agglutination test انجام شد و برای *لپتوسپیروا پومونا*، مثبت اعلام شد.

نتیجه گیری: با توجه به اینکه میزبان عمده سروار *لپتوسپیروا پومونا*، اسبها هستند و تست سرولوژی برای یکی از اسب هایی که در مواجهه با کیس قرار داشته نیز مثبت اعلام شده است، می توان نتیجه گرفت که منشأ بیماری، اسبها بودند. به همین دلیل توصیه می شود برای واکسیناسیون سگها از واکسن دارای سروارهای پلی والان *لپتوسپیروا* که دارای سروار *پومونا* نیز باشند استفاده شود. همچنین به صاحب دام هشدار داده شد که آلودگی لپتوسپیروز در محیط احتمالاً به علت وجود میزبان واسط این باکتری که موشها هستند، می باشد. در نهایت افزایش آگاهی عمومی نسبت به این بیماری و بالا بردن سطح بهداشت در مناطق اندمیک توصیه می شود.

کلیدواژه ها: لپتوسپیروز، سگ، اسب، *لپتوسپیروا پومونا*

انتشار آنلاین: ۱۴۰۲/۱۱/۱۶

پذیرش: ۱۴۰۲/۱۱/۱۳

دریافت: ۱۴۰۲/۰۷/۱۶

اطلاعات نویسنده مسئول: سپیده اسدی، دکترای باکتری شناسی، دانشکده دامپزشکی، دانشگاه تهران، تهران، ایران

Email: sepidehasadi1394@yahoo.com

حق چاپ © ۲۰۲۳، این یک مقاله با دسترسی آزاد اصلی است که تحت شرایط

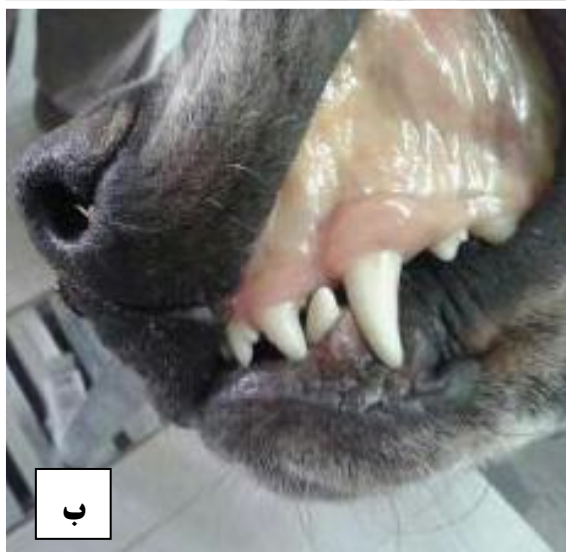

Creative Commons Attribution-noncommercial 4.0 International License توزیع شده است که اجازه کپی و توزیع مجدد

مطالب را فقط در استفاده غیر تجاری با استناد مناسب می دهد.

مقدمه

ریزی از بینی (epistaxis) رنج می‌برد. مورد ارجاعی به تطابق با علائم بالینی، به لپتوسپیروز حاد مشکوک بود تا تأیید شود. بنابراین، نمونه خون برای ارزیابی‌های سرولوژیک و هماتولوژیک جمع‌آوری شد.



شکل ۱ (آ، ب): غشاهای مخاطی ایکتریک

بررسی‌های هماتولوژیک افزایش گلبول‌های سفید به همراه شیفت به چپ (لکوسیتوز همراه با شیفت به چپ)، کاهش پلاکت‌های خون، کم‌خونی، کم‌آلبومینی خون، کم‌سدیمی خون، کاهش کلرید خون، کاهش پتاسیم خون، افزایش سطح فسفر در خون، کاهش خفیف سطح کلسیم در خون و اسیدوز متابولیک را نشان داد. علاوه بر این، افزایش خفیف در غلظت بیلی‌روبین سرم و فعالیت کراتینین کیناز سرم مشاهده شد. به جز بیلی‌روبینوری (وجود بیلی‌روبین در ادرار)، هیچ مورد غیر طبیعی در آزمایش ادرار مشاهده نشد. سرولوژی با تست MAT برای شناسایی آنتی‌بادی‌های سرم نسبت به

لپتوسپیروز، یک عفونت زئونوز مهم جهانی است که تقریباً با ۲۵۰ سرووار از لپتوسپیروا *اینتروگانس* (*Leptospira interrogans*) ایجاد می‌شود [۱]. اخیراً به عنوان یک بیماری عفونی باکتریایی دوباره ظاهر شده است [۲]. دامنه گسترده‌ای از حیوانات اهلی و وحشی از جمله سگ، گاو، اسب و جوندگان به عنوان مخازن لپتوسپیروا ثبت شده‌اند که این عفونت را در طبیعت حفظ می‌کنند [۲]. لپتوسپیروز سگ بیشتر به وسیله سروارهای کانیکولا و ایکتروهموراژی ایجاد می‌شود. این بیماری به صورت بدون هیچ علائم بالینی تا مرگ ناگهانی ظاهر می‌شود [۲]. آزمایش آگلوتیناسیون میکروسکوپی (MAT) به عنوان استاندارد برای تشخیص لپتوسپیروز در نظر گرفته می‌شود [۳]. فعالیت‌های کشاورزی، دامپروری و فعالیت‌های مرتبط با شکار به عنوان عوامل با خطر زیاد در بروز لپتوسپیروز سگ شناخته می‌شوند [۴]. سگ‌های آلوده با پراکنی باکتری در ادرار خود می‌توانند این پاتوژن زئونوز را به سایر حیوانات و انسان‌ها منتقل کنند. بنابراین، نقش حیوانات اهلی از جمله سگ‌ها، به ویژه در انسان‌های علاقه مند به نگهداری حیوانات خانگی، را نمی‌توان نادیده گرفت [۴]. بر اساس مطالعات پیشین، لپتوسپیروز در برخی مناطق ایران به عنوان بیماری منطقه‌ای (اندمیک) شناخته شده است [۵-۷]. علی‌رغم اهمیت بالای زئونوزی لپتوسپیروز، هنوز پژوهشی درباره عفونت‌های لپتوسپیروا در سگ‌ها، به ویژه در تماس با دیگر حیوانات، در کرمان انجام نشده است. در گزارش حاضر، ما لپتوسپیروز ایجاد شده با لپتوسپیروا *پومونا* در یک سگ گریت دین نر یک ساله در این منطقه را شرح می‌دهیم.

شرح مورد

سگ نر یک ساله گریت دین با سابقه بی‌حالی، استفراغ، لرزش، بی‌میلی به حرکت، لنگش و حساسیت عضلانی عمومی به بیمارستان آموزشی دانشکده دامپزشکی دانشگاه شهید باهنر کرمان ارجاع داده شد. تاریخچه دقیق گرفته شده از مالک، نشان داد که حیوان به تازگی در جایی نگهداری می‌شده که در معرض تماس با اسب‌ها بوده و احتمال خوردن آب از ظرف آب اسب‌ها هم وجود داشت. معاینات بالینی آشکار ساخت که سگ از کم‌آبی، تندی تنفس، افزایش مدت زمان پرشدگی مویرگی مخاطی، زردی (شکل ۱؛ آ، ب)، خون‌مردگی‌های (Petechia) گسترده در غشای مخاطی و خون

سروارهای لپتوسپیرو ایتروگانس: هارجو، گریپوتیفوزا، پومونا، ایکتروهموراژی و کانیکولا انجام شد. تیترا بالاتر از ۱:۱۰۰ تعیین شد و پاسخ تست برای لپتوسپیرو پومونا مثبت اعلام شد. سگ با مداخله درمانی با پنی سیلین G (۴۰۰۰-۲۰۰۰ واحد/کیلوگرم، IM، q12h) و داکسی سایکلین (۵ mg/kg، q8h، PO) به مدت سه هفته کاملاً بهبود یافت. پس از آن افزایش چهار برابری در تیترا MAT نشان داده شد و تشخیص لپتوسپیروز تأیید شد.

مواد و روش‌ها

مواد: در این آزمایش از سوسپانسیون آنتی ژن زنده لپتوسپیرو (شرکت سیناژن ایران)، بافر فسفات سالین (PBS)، پلیت میکروتیترا، پیپت،

میکروسکوپ زمینه تاریک (Dark field microscope) استفاده شد.

آزمایش آگلوتیناسیون میکروسکوپی (MAT): تست سرولوژی با استفاده از آزمایش آگلوتیناسیون میکروسکوپی (MAT) برای تشخیص آنتی بادی‌ها، علیه سروارهای لپتوسپیرو ایتروگانس، از جمله هارجو، گریپوتیفوزا، پومونا، ایکتروهموراژی و کانیکولا در سرم سگ مشکوک به بیماری انجام شد.

نمونه گیری: در خرداد ماه سال ۱۳۹۳ یک نمونه سرم از سگ مذکور مشکوک به ابتلای بیماری تهیه شد و سریعاً به آزمایشگاه میکروب شناسی دانشکده دامپزشکی دانشگاه علوم و تحقیقات تهران ارجاع شد.

روش آزمایش: در آزمایشگاه برای آماده سازی سرم، نمونه در دستگاه سانتریفیوژ قرار گرفت و ذرات قابل مشاهده، به وسیله سانتریفیوژ با دور ۳۰۰۰ به مدت ۱۰ دقیقه از نمونه حذف شد. سرم شفاف به دست آمده برای رقت سازی استفاده شد. در ادامه نمونه های سرم به صورت سریالی به میزان دو برابری در بافر فسفات سالین (PBS) رقیق سازی شد. این عمل شامل تهیه یک سری نمونه‌ها با شروع از رقت ۱:۱۰۰ بود. نمونه سرم‌های رقیق شده با حجم مساوی از سوسپانسیون آنتی ژن های زنده سروارهای لپتوسپیرو ایتروگانس مخلوط شدند. سپس پلیت‌های میکروتیترا حاوی این مخلوط‌ها در دمای ۳۷ درجه سانتی‌گراد به مدت دو ساعت انکوبه شد. پس از انکوباسیون، سرم‌ها با استفاده از میکروسکوپ زمینه تاریک برای مشاهده آگلوتیناسیون بررسی شدند. بالاترین رقت

سرمی که آگلوتیناسیون را برای لپتوسپیرو ایتروگانس سرووار پومونا نشان داد، به عنوان تیترا آگلوتیناسیون معین شد [۸، ۹].

نتایج: در این آزمایش با مشاهده تیترا $\geq 1:100$ برای *Leptospira Pomona* نتیجه مثبت اولیه اعلام شد. برای اطمینان از تشخیص صحیح لپتوسپیروز، پیگیری (Follow-up) آزمایش MAT انجام شد. افزایش چهار برابری در تیترا MAT برای لپتوسپیرو پومونا بین نمونه سرم‌های آگلوتیناسیون شده، تشخیص لپتوسپیروز را تأیید کرد.

بحث

لپتوسپیروز یک بیماری زئونوز گسترده و شایع در دنیاست. مالکیت حیوانات خانگی و تماس با حیوانات آلوده، از جمله سگ‌ها به عنوان عوامل خطری برای انتقال عفونت به انسان‌ها شناخته شده‌اند [۱-۳]. با وجود اهمیت بزرگی که این بیماری برای سلامت عمومی دارد، این بیماری باکتریایی اغلب نادیده گرفته می‌شود [1]. در پژوهش حاضر، ما درباره لپتوسپیروز حاد ایجاد شده به وسیله لپتوسپیرو پومونا در یک سگ گریت‌دین نر یک ساله در کرمان گزارش می‌دهیم.

اگرچه برخی مناطق ایران به عنوان مناطق اندمیک (بومی) شناخته می‌شوند، انجام تحقیقات سرولوژیک درباره این بیماری زئونوز مهم، به ویژه در سگ‌ها و اسب‌ها، کمتر انجام شده است [۵-۷]. تا به حال، تنها دو تحقیق سرولوژیک درباره لپتوسپیروز در جنوب شرق ایران، استان کرمان، انجام شده است که با استناد به آن‌ها آنتی بادی های لپتوسپیروز در ۱۷.۳۶٪ از جمعیت گاوی تشخیص داده شد و سروار لپتوسپیرو پومونا دارای بیشترین میزان شیوع بود [۱۰]. در پژوهش دیگری، شیوع کلی آنتی بادی‌ها در سرم انسان‌ها ۴.۸٪ بود و لپتوسپیرو گریپوتیفوزا بیشترین شیوع را داشت [۱۱]. بنابراین، میزان بروز بیماری در جزئیات سروارها در سایر حیوانات از جمله سگ، گربه، اسب و جوندگان دست‌کم و نادیده گرفته شده است. در این مقاله، تشخیص لپتوسپیروز حاد ایجاد شده به وسیله لپتوسپیرو پومونا با استفاده از تست MAT تأیید شد. این گزارش نیاز به تحقیقات سرولوژیک در حیوانات خانگی و دامی، به ویژه در این منطقه، را مورد تأکید قرار می‌دهد.

باید در نظر گرفت که سگ‌های می‌توانند از طریق مخازن وحشی و اهلی مانند اسب‌ها و جوندگان آلوده شوند [۱]. حیوانات مبتلا به عنوان منابع عفونت برای مدتی، میکروب‌ها را از طریق ادرار در محیط رها می‌کنند [۱۲]. این امر می‌تواند منجر به گسترش بیماری،

واکسن لپتوسپیرو موجود در کرمان برای سگ‌ها است، دو ماه قبل واکسینه شده بود و هم زمان با لپتوسپیرو پومونا آلوده شد.

واکسن غیرفعال بر اساس شایع‌ترین سرووارهای لپتوسپیروز سگ در آمریکا و اروپا از جمله کانیکولا و ایکتروهموراژی است [۱۶]. تعداد سرووارهای لپتوسپیرو واکسن‌های غیرفعال با توجه به تغییر وضعیت همه گیر شناسی تعیین و به روز می‌شود [۱۶، ۱۸]. این پژوهش نشان داد که احتمالاً سگ‌ها در استان کرمان ایران در معرض سرووار لپتوسپیرو پومونا قرار دارند و گنجاندن لپتوسپیرو پومونا در واکسن سگ‌ها ضروری است. همچنین تأکید می‌شود برای واکسیناسیون سگ‌ها از واکسن‌های پلی‌والانی استفاده شود که حداکثر تعداد سرووارهای لپتوسپیرو را داشته باشند. در انتها با صاحب دام هم ارتباط برقرار شد و به او هشدار داده شد که به احتمال زیاد آلودگی لپتوسپیروز در محیط به علت وجود میزبان واسط آن که موش‌ها هستند به وجود آمده و به ایشان توصیه شد برای رفع و ریشه کنی این مشکل چاره‌ای بیندیشند.

سپاسگزاری

نویسندگان مقاله بر خود لازم می‌دانند از معاونت محترم پژوهشی دانشگاه کرمان برای تأمین اعتبار مورد نیاز پژوهش حاضر و مساعدت‌های فراوانی که در انجام مراحل مختلف این مقاله انجام شده است، تشکر و قدردانی کنند.

تعارض منافع

بین نویسندگان تعارض منافع گزارش نشده است.

منابع

- Bertasio, C., et al., *Detection of New Leptospira Genotypes Infecting Symptomatic Dogs: Is a New Vaccine Formulation Needed?* Pathogens, 2020. 9(6): p. 484.
- Amjad Islam, A., et al., *Leptospirosis: Rising Nuisance for Cattle and Threat to Public*

به ویژه در مناطق روستایی شود [۴]. بنابراین، حذف میزبان‌های حامل و مخزن‌های حیوانی، یکی از مهم‌ترین روش‌های پیشگیری از لپتوسپیروز است [۴، ۱۳].

با توجه به آب و هوای گرم و خشک کرمان و نادر بودن لپتوسپیروز در این منطقه، به نظر می‌رسد عوامل بالقوه مؤثر در ایجاد عفونت که مورد مذکور به وسیله آن‌ها مبتلا شده بود، از اسب‌هایی که از مناطق آندمیک این بیماری به کرمان منتقل و به صورت تحت درمانگاهی درگیر با سروار پومونا بوده‌اند، آلوده شده باشند. این مورد تاریخچه تماس با اسب‌ها را داشت و این نکته که تست یکی از اسب‌های آزمایش شده برای لپتوسپیرو پومونا مثبت اعلام شده است، می‌تواند مهر تأییدی بر این موضوع باشد.

در ۲۰ سال گذشته، پرورش اسب در ایران توجه بسیاری به خود جلب کرده است و بهره‌های اقتصادی و تقاضای زیاد، تعداد مزارع اسب را به سرعت افزایش داده است. علاوه بر این، هر سال تعداد زیادی نژاد اسب به ایران وارد می‌شوند که تعداد و مقیاس آن‌ها هر ساله افزایش می‌یابد. با این حال، اجرا نشدن شیوه‌های کارآمد قرنطینه کردن، باعث توزیع بسیاری از عوامل بیماری‌زا مانند لپتوسپیرو می‌شود و باعث خسارت‌های اقتصادی و گسترش لپتوسپیروز می‌شود. در بسیاری از نقاط جهان، سروپوزیتیویتی لپتوسپیرو در اسب‌ها تأیید شده است. هاموند و همکاران (۲۰۱۲) معتقد بودند که لپتوسپیروز تحت درمانگاهی که شایع‌ترین شکل بیماری است، ممکن است بر عملکرد اسب‌های مسابقه‌ای تأثیر بگذارد. بنابراین، این جمعیت به عنوان مخازن برخی از سروارهای لپتوسپیرو شناخته شده‌اند. به همین دلیل، نقش آن‌ها در اپیدمیولوژی بیماری، به ویژه از طریق حمل و نقل، بسیار مهم است و نباید نادیده گرفته شود [۱۴، ۱۵].

انجام واکسیناسیون سالانه سگ‌ها برای جلوگیری از شیوع و تشدید این بیماری اهمیت دارد [۱۶]. علاوه بر پاسخ‌های فردی متفاوت به واکسن، واکسیناسیون به وسیله برخی از سرووارها، موجب محافظت متقاطع در برابر سروارهای دیگر نمی‌شود [۱۷]. از دست دادن محافظت متقاطع، به عنوان یکی از چالش‌های اصلی در واکسیناسیون، نیز با یافته‌های ما تأیید شد. مورد مذکور با واکسن چندسروار CANVAC®8 DHPPiL که شامل لپتوسپیرو ایکتروهموراژی، لپتوسپیرو گریپوتیفوزا و لپتوسپیرو سرجو، است و تنها

- performance in racing horses. Trop Anim Health Prod, 2012. **44**(8): p. 1927-30.
15. Jorge, R.S.P., et al., *Exposure of free-ranging wild carnivores, horses and domestic dogs to Leptospira spp in the northern Pantanal, Brazil*. Memórias do Instituto Oswaldo Cruz, 2011. **106**.
 16. Bouvet, J., et al., *A canine vaccine against Leptospira serovars Icterohaemorrhagiae, Canicola and Grippotyphosa provides cross protection against Leptospira serovar Copenhageni*. Veterinary Immunology and Immunopathology : ۲۰۲۰ . ۲۱۹ ,p. 109985.
 17. Goldstein, R.E., *Canine leptospirosis*. Vet Clin North Am Small Anim Pract, 2010. **40**(6): p. 1091-101.
 18. Bergmann Esteves, S., et al., *Efficacy of commercially available vaccines against canine leptospirosis: A systematic review and meta-analysis*. Vaccine, 2022. **40**(12): p. 1722-1740.
 3. Garcia-Lopez, M., et al., *Genetic diversity of Leptospira strains circulating in humans and dogs in France in 2019-2021*. Frontiers in Cellular and Infection Microbiology, 2023. **13**.
 4. Machado, F.P., et al., *Leptospira spp. Antibody in Wild Boars (Sus scrofa), Hunting Dogs (Canis lupus familiaris), and Hunters of Brazil*. Journal of Wildlife Diseases, 2020. **57**(1): p. 184-188.
 5. Khalili, M., et al. *„Serological evidence of leptospirosis in Iran; A systematic review and meta-analysis*. Microbial Pathogenesis, 2020. **138**: p. 103833.
 6. Naddaf, S.R., et al., *Diagnosis of Leptospira in Febrile Patients of Golestan Province, Iran: Serology versus PCR*. Journal of Medical Microbiology and Infectious Diseases, 2020. **8**(3): p. 98-103.
 7. Varzegar, P., et al., *Seroprevalence of Strongyloides stercoralis among patients with leptospirosis in northern Iran: a descriptive cross-sectional study*. Journal of Helminthology, 2021. **95**: p. e34.
 8. Murray, P.R., et al., *Veterinary Microbiology and Microbial Disease*, ed. e. th. 2016: Elsevier. 646.
 9. de Brito, N.M.S., et al., *Microscopic agglutination test (MAT) for serodiagnosis of leptospirosis in dogs*. Veterinary World, 2021. **14**(9): p. 2423-2428.
 10. Khalili, M., et al., *Seroprevalence of bovine leptospiral antibodies by microscopic agglutination test in Southeast of Iran*. Asian Pac J Trop Biomed, 2014. **4**(5): p. 354-7.
 11. Khalili, M., et al., *Serological Survey of Human Leptospirosis in Southeast Iran*. Online Journal of Veterinary Research, 2014. **18**: p. 29-34.
 12. Aliberti, A., et al., *Leptospira interrogans Serogroup Pomona in a Dairy Cattle Farm in a Multi-Host Zootechnical System*. Veterinary Sciences, 2022. **9** : (۲) p. 83.
 13. Lee, H.S., et al., *Regional and temporal variations of Leptospira seropositivity in dogs in the United States, 2000-2010*. J Vet Intern Med, 2014. **28**(3): p. 779-88.
 14. Hamond, C., G. Martins, and W. Lilenbaum, *Subclinical leptospirosis may impair athletic*